Italian Journal Of Legal Medicine
Bioethics, Medical Jurisprudence, Biopolitics And Forensic Sciences
Vol. 4, number 1, Dec. 2015

Gutsul L. (*), Procaccianti P. (**) e Maresi E. (**)

Valore dell'Esame Istopatologico nell'Autopsia Medicolegale.

(*) Dipartimento Biomedico di Medicina Interna e Specialistica, Università degli Studi di Palermo, Italia (**) Dipartimento di Scienze per la Promozione della Salute e Materno Infantile "Giuseppe D'Alessandro", Università degli Studi di Palermo, Italia.
Corresponding Author: lillygutsul@yahoo.it
Lavoro presentato al II Congresso Nazionale della Società Scientifica COMLAS. Lucca, 1-2-3 Ottobre 2015.

Riassunto.
Introduzione. L'esame autoptico può essere richiesto per diverse ragioni: di solito si tratta di un'autopsia ospedaliera, meno frequentemente di un'autopsia giudiziaria. Sebbene i due accertamenti post-mortem risultano differenti per finalità e per approccio metodologico, il prelievo per l'istologia è comune in entrambi i tipi di indagine. Recentemente due studi pubblicati nell'*American Journal of Forensic Medicine and Pathology* hanno messo in discussione l'effettivo valore dell'esame istologico nell'investigazione medicolegale della morte. A tale scopo abbiamo condotto uno studio retrospettivo riguardante l'attività autoptica svolta presso l'Istituto di Medicina Legale di Palermo nel periodo 2009 – 2012 in quanto, nella nostra istituzione, l'approccio metodologico all'autopsia giudiziaria comprendeva quasi costantemente (93%) l'impiego della diagnostica istopatologica.

Materiali e Metodi. La casistica è stata revisionata alla luce dei quesiti medicolegali e delle informazioni disponibili: il sopralluogo giudiziario, l'anamnesi familiare e patologica e le indagini tossicologiche. Come fonti di studio sono stati usati il Registro delle Autopsie Giudiziarie (comprendente gli esami degli atti, i reperti autoptici macro e microscopici, e le considerazioni medicolegali) ed il Registro del Laboratorio d'Istopatologia Forense.
Abbiamo inoltre valutato i dati relativi a diversi Istituti stranieri (USA e Ucraina) in quanto, rispecchiando le differenti legislazioni in materia specifiche per ogni paese, potrebbero determinare attraverso una diversa selezione pre-settoria dei casi una differente valutazione dell'utilità delle indagini istopatologiche.

Risultati. Dal gennaio 2009 al dicembre 2012 sono state effettuate 463 autopsie medicolegali di cui 426 (93%) comprendevano l'esame istologico dei vari organi e parenchimi prelevati in corso di autopsia. In 235 casi (55%) si trattava di morte violente e in 191 casi (45%) di morte naturale. L'esame istopatologico ha modificato la diagnosi autoptica macroscopica in 61 casi (32%) di morte naturale ed in 37 casi (16%) di morte violenta.

Conclusioni. I dati del nostro studio sostengono l'importanza della diagnostica microscopica nelle autopsie medicolegali. L'identificazione istopatologica degli eventi fisiopatologici responsabili del decesso permette in fatti di massimizzare i rilievi clinico-anamnestici rilevati

dall'esame degli atti e dai reperti macroscopici e tossicologici, con una più precisa determinazione del nesso di causalità sia nelle morti naturali che violenti.

Parole Chiave: Istopatologia, autopsia medicolegale, morte violenta, morte naturale.

Abstract: The Value of the Histopathological Examination in Medicolegal Autopsies
This paper is published in English at page .

Introduction
An autopsy can be requested for several reasons: it will usually be requested by a hospital, less frequently in a judicial context. And whilst the two types of *post-mortem* investigation can differ in their aim and methodological approach, histology is common to both types of enquiry. Two studies published recently in the *American Journal of Forensic Medicine and Pathology*, have questioned the effective value of the histological examination in a medicolegal death investigation. With the aim of verifying this claim, we conducted a retrospective study regarding the autopsy activity at the *Institute of Legal Medicine in Palermo* during 2009-2012; because in our Institution, the methodological approach to a forensic autopsy has nearly always included (93%) the use of histopathological diagnostics.

Materials and Methods
The case records involved in our research were revised in the light of medicolegal issues and the information available: the death scene, the family and pathology history, and toxicological analysis. As a source of study, the *Registry of Forensic Autopsies* was used (including background information, gross and microscopic autopsy findings, and medicolegal opinion) and the *Registry of Forensic Histopathology Laboratory*.
Moreover, we evaluated data relating to several foreign Institutes (eg. the USA and the Ukraine): by specifically reflecting different rules regarding medicolegal expertise, the data could establish differing evaluations for the use of histopathological examinations, by means of a different pre-sectorial selection.

Results
463 medicolegal autopsies were performed from January 2009 to December 2012, of which 426 (93%) included a histological examination of organs and parenchyma. 235 cases (55%) were the result of violent deaths and 191 cases (45%) due to natural deaths. The histopathological examination modified the macroscopic autopsy diagnosis in 61 cases (32%) of natural death and 37 cases (16%) of violent death.

Conclusion
The data from our Study confirmed the importance of the microscopic diagnostics in medicolegal autopsies. The histopathological identification of physiopathological events, which are responsible for death, effectively enabled us to maximise the evidence of background information, pathology history, macroscopic and toxicological findings. A histopathologic evaluation maximised the degree of certainty in determining the causation of natural and violent deaths.

Key Words: Histopathology, medicolegal autopsy, violent death, natural death.

Introduzione.

L'esame autoptico può essere richiesto per diverse ragioni: di solito si tratta di un riscontro diagnostico, meno frequentemente di un'autopsia giudiziaria. Sebbene i due accertamenti post-mortem risultano differenti per finalità e per approccio metodologico, il prelievo per l'istologia è comune in entrambi i tipi di indagine.

Il riscontro diagnostico è un esame sistematico del cadavere effettuato per accertare la causa del decesso, l'estensione del processo morboso, il controllo o la verifica della diagnosi formulata in vita e/o la valutazione della terapia praticata, ponendo l'accento a prevalenti finalità di ordine diagnostico. Differente è l'autopsia medico-legale, espletata ai fini di giustizia, che comporta, in aggiunta ai quesiti diagnostici riguardanti la causa del decesso, la necessità di conoscere la modalità e l'epoca della morte, la vitalità delle lesioni, la durata del periodo di sopravvivenza etc., secondo le circostanze relative ad ogni singolo caso. Inoltre, dal punto di vista metodologico durante l'autopsia giudiziaria vengono raccolte e fotografate in maniera particolareggiata le risultanze di un attento esame esterno e, secondo le necessità, si effettuano i prelievi di liquidi biologici e/o il campionamento di organi per l'esame tossicologico; elementi questi che risultano di regola non compresi durante il riscontro diagnostico.

Nel corso di un'autopsia giudiziaria il valore dell'esame istologico risulta spesso in "subordine" alle risultanze del sopralluogo, della visita esterna, delle indagini tossicologiche e dell'esame macroscopico che già di per sé permettono di rispondere in maniera esaustiva ai quesiti dell'autorità giudiziaria. Solo in pochi casi l'esame istologico assume, sin dall'inizio delle operazioni peritali, un ruolo "preponderante". Per tale motivo esiste a tutt'oggi una controversia, dettata anche da motivi economici, sulla necessità della sua effettuazione obbligatoria in tutti i casi di autopsia medico-legale. Nel corso di una ricerca bibliografica su PubMed la nostra attenzione è stata attirata da un'interessante discussione su tale problematica tra due centri medicolegali americani: il primo studio poneva il dubbio con un provocatorio titolo-domanda: "*un esame istologico di routine è utile per ogni autopsia giudiziaria?"* [1]; il secondo studio, dal titolo "*l'importanza della valutazione istologica nell'investigazione della morte"* [2], risultava invece favorevole.

Il confronto delle normative vigenti sull'argomento in diversi paesi europei ha inizialmente mostrato un unanime accordo nell'affidare alla discrezione dell'operatore la decisione dell'estensione delle indagini ausiliari istopatologiche nel corso di un'autopsia medicolegale [3,4]. Recentemente tali normative sono state però modificate "obbligando" l'utilizzo dell'indagine istopatologica in tutti i casi di autopsia forense [5,6,7].
In questo studio abbiamo voluto dimostrare come la valutazione del ruolo dell'esame istologico nel corso dell'autopsia giudiziaria non debba dipendere solo dal numero di casi in cui tale esame ha avuto un ruolo diagnostico fondamentale nella risoluzione dei quesiti medico-legali, ma anche dalla possibilità che tale indagine, pur se in un piccolo numero di casi, può evidenziare patologie rare o genetiche sconosciute in vita che permettano sia la prevenzione della morte nei familiari che l'esclusione di una responsabilità da parte di terzi sull'evento morte.
A tale scopo abbiamo condotto uno studio retrospettivo riguardante l'attività autoptica svolta presso l'Istituto di Medicina Legale di Palermo nel periodo 2009 – 2012 in quanto, nella nostra istituzione, l'approccio metodologico all'autopsia giudiziaria comprendeva quasi costantemente l'impiego della diagnostica istopatologica.

Materiale.
In base al Registro delle Autopsie Giudiziarie ed al Registro del Laboratorio d'Istopatologia Forense dell'Istituto di Medicina Legale dell'Università di Palermo, da Gennaio 2009 a Dicembre 2012 sono state effettuate n. 463 autopsie medico-legali. In ciascun caso sono stati esaminati i quesiti medicolegali, le informazioni riguardanti il sopralluogo giudiziario, l'anamnesi familiare e patologica e le indagini tossicologiche, le risultanze dell'esame istologico e le considerazioni medico-legali.

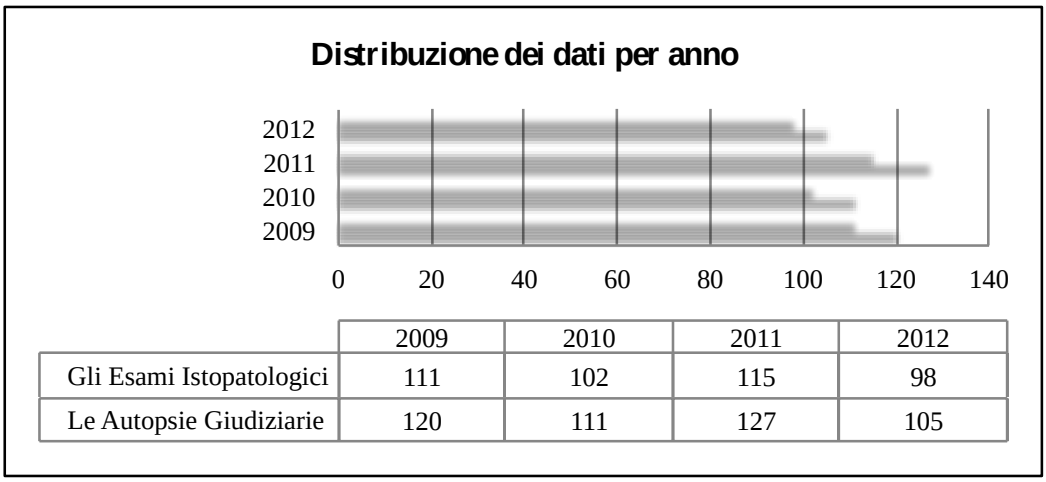

	2009	2010	2011	2012
Gli Esami Istopatologici	111	102	115	98
Le Autopsie Giudiziarie	120	111	127	105

Tabella 1

Nell'ambito delle 463 autopsie 426 (93%) comprendevano l'esame istologico dei vari organi e parenchimi prelevati in corso di autopsia (Tab.1). Nei 37 casi in cui non era stato effettuato l'esame istologico si trattava di autopsie eseguite su soggetti deceduti per arma da fuoco o bianca e su resti scheletrici. Le autopsie complete di esame istologico erano relative in 235 casi (55%) a morte violenta e in 191 casi (45%) a morte naturale (Tab. 2).

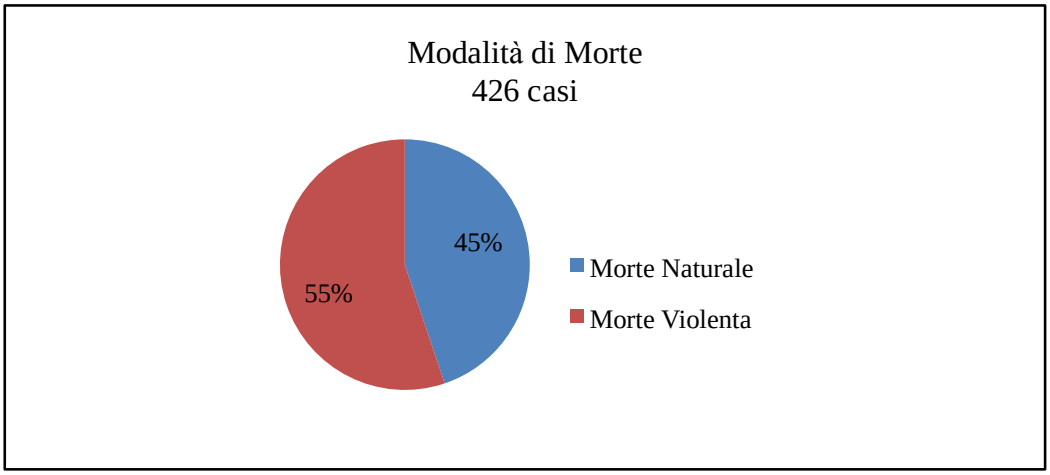

Tabella 2

L'età variava da 12 settimane di gestazione a 82 anni (mediana 48,7 anni); in 306 (72%) casi si trattava di soggetti di sesso maschile ed in 120 (28%) casi di soggetti di sesso femminile (Tab.3).

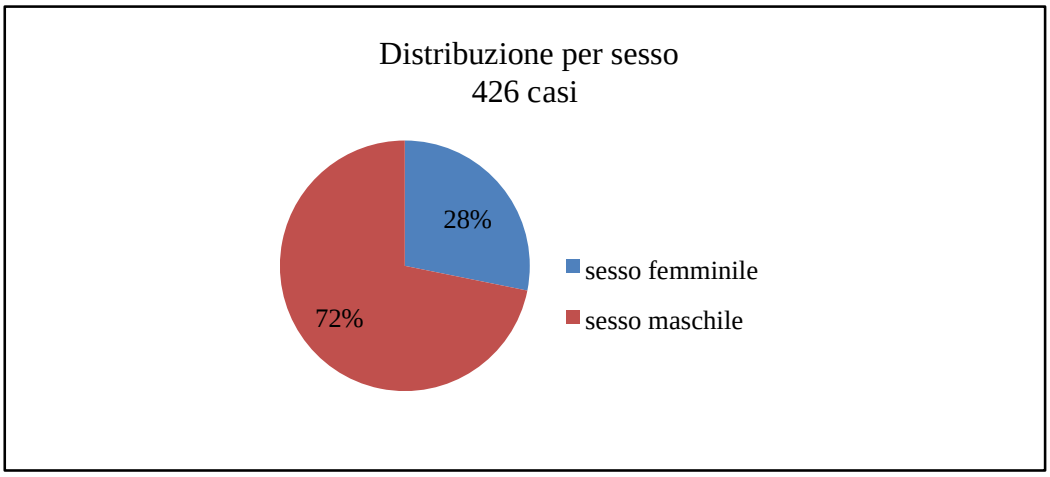

Tabella 3

Risultati.

Nei 426 casi comprensivi d'indagine macro e microscopica, l'esame istopatologico ha modificato l'orientamento diagnostico clinico-anamnestico e/o circostanziale-tossicologico in:

a) 37 casi (16%) di morte violenta (droga, 21 casi; sospetta colpa medica, 10 casi; incidenti stradali o sul lavoro, 6 casi) trasformando la diagnosi di morte violenta in naturale (Tab. 4);

b) 61 casi (32%) di morte naturale (Tab. 5).

Modalità di morte		DIAGNOSI AUTOPTICA DISCORDANTE	
		Diagnosi istopatologica (n.casi)	**Diagnosi clinico/ circostanziale/ tossicologica** (n. casi)
Morte Violenta (235 casi)		Miocardite linfocitaria 6 Infarto miocardico 5 Polmonite 3 Asma bronchiale 3 Endocardite settica 2 Anemia falciforme 1 Ipertensione polmonare 1	Overdose 21 casi
		Infarto miocardico 2 Cardiomiopatia ipertrofica 1 Asma bronchiale 1 Dissecazione aortica 1 Elettrocuzione 1	Incidenti stradali e sul lavoro 6 casi
	C	Infezione da Citomegalovirus 1 Scompenso cardiaco 1	Tromboembolia polmonare in frattura di femore

	OLPA MEDICA	Necrosi epatica da misconosciuto ematoma epatico traumatico 1	3 casi
		Sindrome da rivascolarizzazione 1	Intervento laparoscopico con lesione dei vasi sanguini 1 caso
		Rottura aneurisma coronarico 1 Rottura della parate atriale 1 Rottura del bronco 1	IMA dopo intervento sul cuore 3 casi
		Rottura dell'esofago 1	Sepsi post-operatoria 1 caso
		Placenta accreta 1 Impetigo contagioso 1	Rottura dell'utero 2 casi
Totale dei casi			**37 casi (16%)**

Tabella 4

Modalità di morte	DIAGNOSI AUTOPTICA DISCORDANTE	
	Diagnosi istopatologica (n. casi)	**Diagnosi clinico-anamnestica** (n. casi)
Morte Naturale (191 casi)	Tromboembolia polmonare 11 Miocarditi 6 Anomalie tessuto di conduzione 4 Cardiomiopatia ipertrofica 2 Tubercolosi 1	Infarto miocardico 24 casi
	Sine materia (s. Brugada) 1 Endocardite 3 Emorragia cerebrale 3 Metastasi polmonari 2 Infarto miocardico 6	Polmonite 15 casi
	Metastasi meningea 1 Fistula atrioventriculare 1	Encefalite 2 casi
	Patologie funicolari 7 Corionamnionite 3	Distacco placentare 10 casi
	Infarto miocardico 3 Coronarite 2	Rottura aortica 5 casi
	Tromboembolia polmonare 3	

	Infarto intestinale 1 Epatite fulminante 1	Sepsi 5 casi
Totale dei casi		**61 casi (32%)**

Tabella 5

CASI EMBLEMATICI

Caso 1

Un detenuto di 39 anni, magrebino, deceduto improvvisamente mentre si trovava in cella con i suoi compagni, cadendo dallo sgabello e battendo la testa. Nell'ultimo anno aveva manifestato frequenti episodi di bronchite ricorrente, e si era sottoposto agli accertamenti strumentali e specialistici. La TC del torace evidenziava linfoadenomegalia ilare polmonare e mediastinica associata a millimetriche formazioni nodulari nel lobo superiore di destra e nel segmento apicale del lobo inferiore controlaterale. L'esame anatomo-patologico bioptico effettuato in vita indicava un processo flogistico cronico a carattere granulomatoso con cellule epiteliodi e giganti compatibile con la diagnosi di sarcoidosi polmonare; per tale motivo i sanitari instaurarono una terapia a base di corticosteroidi.

All'**autopsia** a carico dei polmoni macroscopicamente venivano rilevate numerosi pacchetti linfonodali, a livello di entrambi gli ili polmonari, edema e congestione alle basi. Stenosi critica del segmento prossimale della coronaria discendente anteriore e segni di miocardiosclerosi della parete posteriore del ventricolo sinistro.

All'**istologia**, l'arteria coronaria discendente anteriore (IVA) era occlusa da un trombo recente insorto su placca aterosclerotica vulnerabile con erosione del cappuccio fibrotico; a carico del miocardio ventricolare si osservava una miocardite granulomatosa specifica in varie fasi istogenetiche. A livello polmonare era presente una tubercolosi miliarica a carattere granulomatoso caseificante. I linfonodi ilari erano sede di flogosi granulomatosa fibroplastica. Stasi e patosi poliviscerale. Sulla base di tutti i rilievi accertati e stato possibili di formulare la diagnosi di arresto cardiaco secondario a trombosi acuta della coronaria discendente anteriore in soggetto con severa miocardite granulomatosa specifica e tubercolosi miliarica postprimaria.

Conclusioni medico-legali. Il caso descritto ha permesso di evidenziare una correlazione diretta tra processo tubercolare e sviluppo della trombosi coronarica occlusiva. Infatti, mediante immunofluorescenza abbiamo

evidenziato elevati livelli di TNF, interleichine ed estesi fenomeni apoptotici a livello dell'endotelio coronarico sede di erosione. Come si evince dalla letteratura tali mediatori della flogosi si sviluppano in coro di malattie infiammatorie croniche [8,9]. Nella fattispecie l'incongruo uso del cortisone a seguito dell'errata diagnosi istologica, esaltando il processo infiammatorio tubercolare polmonare, ha suscitato il danno endoteliale e quindi l'insorgenza di trombosi acuta e pertanto configurando una colpa medica.
Il caso riportato risulta emblematico per sottolineare il valore dell'esame istologico nella perizia medico-legale che ha permesso di modificare la diagnosi di morte naturale in colpa medica.

Caso 2
L'altro caso rappresenta la c.d. routine che di volta in volta arriva all'attenzione del patologo forense. Spesso le Autorità Giudiziarie si trovano in difficoltà nel determinare le responsabilità quando la morte avviene dopo una lite e il soggetto deceduto è un cardiopatico. Nella letteratura anglosassone questi casi vengono definiti come *"homicide by heart attack"* e vengono valutati con un approccio metodologico ben determinato [10].
Un uomo di 56 anni, dopo alcuni minuti da una violente lite condominiale per un posto al parcheggio, perdeva l'equilibrio e cadeva all'indietro procurandosi una ferita lacero-contusa al cuoio capelluto. Intervenuti i sanitari del 118, ne constatavano il decesso. I testimoni riferivano agli Ufficiali di PG che non vi stata alcuna aggressione fisica, ma solo dei reciproci "spintoni". Il PM ordinava l'autopsia giudiziaria.
L'esame autoptico oltre i comuni segni aspecifici di una morte improvvisa-asfittica e moderata aterosclerosi sistemica metteva in evidenza un cuore del peso di 550 g che macroscopicamente presentava aree di miocardiosclerosi a carico della parete posteriore e laterale del ventricolo sinistro coinvolgente i muscoli papillari con atrofia del muscolo papillare posteriore, ed una importante aterosclerosi ostruttiva delle arterie coronariche epicardiche con completa occlusione dell'arteria interventricolare anteriore, stenosi critica della coronaria destra e del I° ramo diagonale della discendente anteriore. Inoltre vi era la presenza di *stent* metallici nel lume della coronarie destra e circonflessa di sinistra
L'esame istologico confermava nel miocardio una severa ipertrofia miocitaria associata a miocardiosclerosi interstiziale, sostitutiva e perivasale di grado elevato e plurifocale in particolare a carico del ventricolo sinistro e del setto interventricolare associata a miofibrillosi a bande contratturali e miociti

ondulati. Le ghiandole surrenaliche mostravano diffusa iperplasia nodulare della fascicolata corticale e degranulazione della midollare con surrenalite e leiomiomatosi intravascolare. Nulla a carico delle meningi e dell'encefalo.
L'esame istopatologico permetteva in questo caso di evidenziare il substrato morfologico dell'evento aritmico letale (fibrosi, ipertrofia e miofibrillolisi) escludendo una causa lesionale a carico dell'encefalo e/o delle meningi.
Conclusione medicolegale. Valutando le circostanze in cui è avvenuto il decesso (la futilità del motivo alla base del litigio) è stata espressa l'opinione che lo stress derivante dal litigio in questione, assimilabile ad un qualsiasi stress di tipo emotivo e/o fisico della vita quotidiana, aveva triggerato attraverso l'evento aritmico mortale, escludendo la responsabilità di terzi.

Caso 3
Trattasi di un uomo di 34 anni rinvenuto morto presso il proprio domicilio. Il soggetto aveva una lunga storia di tossicodipendenza ed era noto alle Forze dell'Ordine per spaccio delle sostanze stupefacenti.
L'**autopsia medico-legale** ha evidenziato i segni di una morte rapida (sangue liquido nelle cavità cardiache e nei grossi vasi, congestione pluriviscerale ed edema polmonare). Nel corso dell'esame autoptico venivano effettuati prelievi per la tossicologia e l'istologia. L'indagine tossicologica si è rivelata negativa.
L'**esame istopatologico** metteva in evidenza del lume capillare presenza di drepanociti e di trombi a carico di diversi parenchimi tissutali prelevati per lo studio microscopico.
Conclusioni medico-legali. Veniva fatta la conclusione che la morte era avvenuta per arresto cardiaco durante una acuta crisi falciforme [11,12].

CASI DI RESPONSABILITÀ PROFESSIONALE
Caso 4
Trattasi di un uomo di 53 anni, sottoposto 28 giorni prima dell'improvviso decesso ad intervento di sostituzione valvolare aortica e posizionamento di bypass aortocoronarico mediante vena safena. Il soggetto era affetto da cardiopatia ischemica con stenoinsufficienza aortica severa, sintomatico dagli ultimi due anni. La coronarografia preoperatoria aveva evidenziato una stenosi dell'80% a carico del tratto prossimale del ramo circonflesso dell'arteria coronaria sinistra (arteria colpevole). Il decorso operatorio e postoperatorio sono stati regolari.
L'esame autoptico ha dimostrato un tamponamento cardiaco di circa 500 ml di sangue. L'innesto di vena safena era integro. La valvola meccanica posizionata

in sede aortica presentava regolare sutura anulare e normale movimento dei dischi. In corrispondenza del margine ottuso del cuore, sul solco atrioventricolare a livello dell'inserzione del bypass aortocoronarico sull'arteria circonflessa di sinistra, si trovava un rigonfiamento parietale costituito da raccolta ematica circoscritta da un'apparente capsula fibrosa. Quest'ultima all'ispezione presentava discontinuità ed era sede di emorragia. Le rimanenti coronarie mostravano lievi lesioni aterosclerotiche intimali. Macroscopicamente l'arteria coronaria di sinistra risultava circondata, in prossimità del margine ottuso, da un ematoma circonferenziale parzialmente circoscritto da una capsula fibrosa.

L'esame istologico dell'arteria coronaria circonflessa di sinistra mostrava, a livello del tratto aneurismatico, dissecazione emorragica della tunica media e rottura trasmurale della parete per necrosi fibrinoide. L'intima era sede di lesioni aterosclerotiche fibrosanti. Nell'avventizia del vaso si osservava tessuto di granulazione infiammatorio in iniziale evoluzione fibrotica che circoscriveva (capsula) una neoformazione trombotica connessa tra il lume coronarico e lo spazio avventiziale (pseudoaneurisma). Focalmente tale capsula fibrosa appariva rotta verso l'esterno con stravaso emorragico.

Conclusione medicolegale. Nel caso descritto l'inserzione del bypass sulla circonflessa di sinistra ha dissecato meccanicamente la parete che è andata in contro a lenta rottura trasmurale. La pericardite fibroadesiva postchirurgica ha rappresentato un temporaneo freno alla progressione dell'emorragia coronarica nel sacco pericardico. Solo successivamente per l'estrema dilatazione e assottigliamento del guscio fibrotico della cavità pseudoaneurismatica si è realizzata la rottura ed il tamponamento cardiaco.

Nel contesto italiano i casi di presunta responsabilità medica occupano un posto importante nella quotidiana attività medicolegale e la valutazione istopatologica spesso diventa fondamentale nella motivazione delle risposte ai quesiti giudiziarie.

Caso 5

Una donna 55 anni, si ricoverava presso UO di Chirurgia Maxillo-Facciale di uno dei nosocomi di Palermo, per la presenza di un'ulcerazione urente del bordo linguale di sinistra. Una biopsia incisionale della lesione metteva in evidenza un carcinoma a cellule squamose ben differenziato.

Dopo 4 giorni dal ricovero, previo tracheotomia la paziente veniva sottoposta ad intervento di emiglossectomia anteriore sinistra con svuotamento laterocervicale bilaterale e successiva ricostruzione linguale.

L'esame istomorfologico del pezzo operatorio, evidenziava un "*carcinoma squamoso moderatamente differenziato con focali aspetti cheratoblastici, infiltrante sub-massivamente il tessuto muscolare linguale sottostante"*. Il tumore veniva classificato come G2, pTl, pN0, pMx.
Nel postoperatorio, circa 25 ore dopo l'intervento, improvvisamente compariva turgore e crepitio della cute dell'area mammaria, che progressivamente si estendeva all'addome con contemporanea riduzione dei valori di saturazione. È stata controllata mediante broncoscopio la cannula tracheostomica che evidenziava ostruzione da verosimile collabimento della mucosa tracheale che si tentò di superare senza successo. Seguivano il progressivo deterioramento delle condizioni cliniche, l'ulteriore desaturazione con bradicardia e una rapida evoluzione sino all'arresto cardiaco. Si procedeva a rianimazione cardiopolmonare avanzata senza successo. Nel corso delle procedure rianimatorie la cannula tracheostomica veniva sostituita con tubo endotracheale.
L'**autopsia** medico-legale ha evidenziato una rottura della pars membranacea della trachea responsabile dello pneumotorace letale.
L'**esame istologico** ha dimostrato la presenza di una necrosi ischemica circonferenziale localizzata nell'area di apposizione sulla parete tracheale della cuffia del tubo tracheostomico.
Conclusioni medico-legali. È stata esclusa la colpa professionale in quanto l'esame istologico rilevava una lesione ischemica e non una perforazione iatrogena da parte dell'operatore.

Caso 6
Una donna di 27 anni gravida alle 32.2 settimane di gestazione veniva portata in urgenza al Pronto Soccorso con travaglio di parto pretermine in corso. All'arrivo nella sala parto era priva di sensi con valori emodinamici instabili. Presentava multiple ecchimosi ed escoriazioni alle cosce, nel basso addome e nella regione perineale; segni di agopuntura sugli avambracci. La paziente veniva assistita durante il parto con la nascita di un feto di sesso maschile morto e del peso di g. 1530. Le membrane fetali erano torbide con forte odore fetido.
Immediatamente dopo il parto, la puerpera ha presentato tachicardia con ipotensione, ipocapnia ed ipotermia. Le avviate manovre rianimatorie e la terapia intensiva sono resultate inutili. La paziente è morta qualche ora dopo il parto senza riprendere la coscienza.
Per il sospetto che la donna, prima di essere portata nell'ospedale, ha subito un'aggressione fisica e per escludere un'eventuale responsabilità medica, è stata richiesta l'autopsia giudiziaria.

L'**esame istologico** rilevava la presenza di endocardite infettiva delle valvole atrio-ventricolari [13] e la disseminazione ematogena dello stafilococco isolato con coinvolgimento cutaneo.
Conclusioni medico-legali. In base ai dati ottenuti dall'indagine istopatologica è stata esclusa una responsabilità di terzi in quanto le lesioni cutanee non erano di origine violenta ma espressione dell'impetigo contagiosa in soggetto affetto da un infezione sistemica disseminata da stafilococco. Non sono stati ravvisati i profili di responsabilità professionale.

Discussione.
Nel contesto multidisciplinario di medicina legale Italiana, "l'ambito di studio della patologia forense consiste nel *rilievo critico* delle caratteristiche delle *lesività*, con il fine precipuo di definirne natura, modalità e mezzi produttivi nel campo dei cosiddetti *fatti di pertinenza giudiziaria*"[14].
Come ha dimostrato il nostro studio, la casistica quotidiana d'interesse medico-legale non si concentra soltanto sulla lesività traumatica (o traumatologia forense), ma coinvolge a 360° tutta la realtà della patologia generale. Per tali ragioni, diviene fondamentale per un'indagine medicolegale della morte l'applicazione di una metodologia essenzialmente volta all'attento e scrupoloso studio osservazionale-descrittivo, o morfologico. La morfologia è il fondamento dello studio della patologia.
I quattro elementi di un processo patologico che formano la base di una malattia, o lesione, sono: 1) le sue cause o l'eziologia; 2) i meccanismi di insorgenza o la patogenesi; 3) le alterazioni strutturali indotte nelle cellule e negli organi del corpo che vengono documentate come alterazioni morfologiche; e 4) le conseguenze funzionali dei cambiamenti morfologici che permettono la formulazione di una diagnosi o causa di morte [15].
I processi patologici, riguardanti la patologia forense seguono gli stessi meccanismi; e gli obbiettivi della patologia forense richiamano i quattro elementi della patologia generale.
La medicina legale è il complesso delle scienze, tra quali la patologia forense, che applicano le conoscenze della medicina, della patologia e della biologia alla risoluzione delle problematiche di carattere medico-biologico che emergono nel corso delle attività delle Forze dell'Ordine e della Giustizia [16,17].
Il compito del medico legale è ricostruire il nesso causale. Nel corso delle indagini su un caso di morte questo compito si realizza nel determinismo della causa e della modalità del decesso. Soltanto un'autopsia giudiziaria completa, che include uno scrupoloso esame di tutte le cavità corporee e comprende un

campionamento mirato per la successiva indagine istopatologica, potrà essere considerata sodisfacente per gli scopi dell'attività medicolegale.
I risultati delle indagini medicolegali della morte non possono essere indirizzati soltanto al sistema giudiziario. Conoscere la causa di morte è molto importante per gli studi epidemiologici, per le conferenze cliniche sulla morbilità/mortalità, per le compagnie assicurative, per i familiari della persona deceduta. Sono gli aspetti che riguardano non soltanto questioni giudiziarie ma comprendono in modo più vasto problematiche della salute pubblica e della sicurezza sociale. Una consulenza medico-legale richiesta nel caso della morte deve essere più completa ed accurata possibile.
Inoltre, l'esame istologico eseguito nel corso di un'autopsia giudiziaria oltre ad aiutare nel definire la causa di morte e comprendere processi patofisiologici che l'hanno determinato, può rappresentare una forma d'interpretazione e documentazione obiettiva dei rilievi autoptici macroscopici, e può fornire una maggiore solidità ad una consulenza tecnica e/o perizia nel corso di un dibattimento in aula del Tribunale.

Conclusioni.

I dati del nostro studio sostengono l'importanza della diagnostica microscopica nelle autopsie medicolegali. L'identificazione istopatologica degli eventi fisiopatologici responsabili del decesso permette in fatti di massimizzare i rilievi clinico-anamnestici rilevati dall'esame degli atti e dai reperti macroscopici e tossicologici, con una più precisa determinazione del nesso di causalità sia nelle morti naturali che violenti.

Bibliografia:

1. Molina DK, Wood LE, Frost RE.: *Is routine histopathologic examination beneficial in all medicolegal autopsies?* Am J Forensic Med Pathol. 2007; 28: 1-3.
2. Lochmuller CM.: *The Importance of Histological Evaluation in Death Investigation.* Am J Forensic Med Pathol. 2011; 32: 266-268.
3. Randall BB, Fierro MF, Froede RC.: *Practice guideline for forensic pathology. Members of Forensic Pathology Committee, College of American Pathologists.* Arch Pathol Lab Med. 1998; 122(12): 1056-64.
4. Khohlov VV, Kusnetsov LE. Legal Medicine. Manual. Smolensk 1998.
5. Recommendation No. R (99) 3 of the Committee of Ministers to member states on the Harmonisation of Medico-Legal Autopsy Rules.
6. Text of the rules of the Ucraine Nation regarding medicolegal expertise, n.6, 17.01.1995. http://www.sme.cv.ua
7. Text of the rules of the Russian Federation regarding medicolegal expertise, n. 346н, 12.05.2010. http://www.rg.ru/2010/08/20/expertiza-dok.html

8. Sasindran SJ, Torrelles JB.: *Mycobacterium Tuberculosis Infection and Inflammation: what is Beneficial for the Host and for the Bacterium?* Front Microbiol. 2011; 2: 2.
9. Waller BF, Fry ETA, Hermiller JB, Peters T, Slack JD.: *Nonatherosclerotic Causes of Coronary Artery Narrowing – Part III.* Clin Cardiol. 1996; 19: 656-661.
10. Adams VI, Flomenbaum MA, Hirsch CS.: *Trauma and Disease*. In: Spitz WU. Spitz and Fisher's Medicolegal Inversitgation of Death. Charles C Thomas Publisher, Ltd. Springfield, Illinois 2006: 457.
11. Platt OS, Brambilla DJ, Rosse WF, Milner PF, Castro O, Steinberg MH, Klug PP.: *Mortality in Sickle Cell Disease. Life Expectancy and Risk Factor for Early Death.* NEJM 1994; 23: 1639-44.
12. Mitchell BL.: *Sickle cell trait and sudden death – bringing it home.* J Natl Med Assoc 2007; 99: 300-5.
13. Vizzardi E, De Cicco G, Zanini G, A'Aloia A, Faggiano P, Lo Russo R, Chiari E, Dei Cas L.: *Infectious endocarditis during pregnancy, problems in the decision-making process: a case report.* Cases J. 2009; 2: 6537.
14. Pomara C.: *Patologia Forense*. In: Norelli GA, Bucelli C, Fineschi V. Medicina Legale e delle Assicurazioni. Piccin, Padova 2009: 236-353.
15. Kumar V, Abbas AK, Aster JC. Robbins Fondamenti di Patologia e di Fisiologia. 9° edizione. LSWR Milano 2013.
16. Krukov VN. Legal Medicine for students of medicine. "Medizina" Moskow 1998.
17. Dolinak D, Matshes E, Lew E. Forensic Pathology: Principles and Practice. Elsevier 2005.